

# Der unerwartete Tauchunfall des erfahrenen Tauchers

Udo Wundram

## Unfallgeschehen:

**Ein erfahrener, qualitativ gut ausgebildeter Taucher fährt im Urlaub zum Tauchen an ein warmes Meer. Dort sind nur wenige Tauchgänge mit eingeschobenen tauchfreien Tagen geplant. Der Taucher hat die höchste Brevetstufe im Amateurbereich erreicht. Zusätzlich hat er sich durch zahlreiche Spezialkurse weitergebildet. Insgesamt sind von ihm bis zum Unfalltauchgang 770 Tauchgänge absolviert worden. Alle bisher von dem Taucher durchgeführten Tauchgänge sind ohne besondere gesundheitliche Probleme verlaufen. Alle bisher erhobenen medizinischen Befunde (normale Behandlung und Tauchtauglichkeitsuntersuchungen) lagen im Streubereich der Norm.**

Bei dem Tauchurlaub war unter anderem ein Tauchgang zu einem Wrack geplant. Der tiefste Punkt des Wracks (die Schraube) lag bei einer Wassertiefe von ca. 42 m. Die Planung sah vor, bis zu diesem Punkt abzutau-chen. Dort sollte dann kurz verweilt werden und unter Einhaltung der Dekompressionsregeln der Tauchgang beendet werden.

Während des Tauchgangs kam es zu keinen besonderen Vorfällen, die Tauchgangsplanung wurde eingehalten. Ca. 20 Minuten nach dem Tauchgang kam es bei dem Taucher plötzlich zu Schwindel und Übelkeit. Symptome, die

er bisher aus seiner Erfahrung bei Schiffsreisen nicht kannte. Er ordnete die Beschwerden als erstmalige Seekrankheit ein, die er sonst selbst bei schlechten Wetterverhältnissen nicht hatte, die ihn nun auch betroffen hatte. Als die Symptome nicht schwächer wurden, schlug ihm sein Tauchpartner vor, nach Erreichen des Hafens doch einen Arzt aufzusuchen. Da er glaubte, erstmalig von einer Seekrankheit betroffen worden zu sein, lehnte er ab. Er meinte, nach einer Nacht Ruhe würde sich sicher wieder alles geben. Ein Anruf bei einer tauchmedizinischen Hotline wurde weder von seinem Tauchpartner noch von ihm durchgeführt.

Als sich am nächsten Tag die Symptomatik nicht besserte, bestand der Tauchpartner auf einer Vorstellung bei einem Arzt, der der Taucher widerstrebend nachkam. Hier wurde eine Dekompressionserkrankung des Innenohrs diagnostiziert, was zu einer einmaligen Druckkammerbehandlung führte. Am Folgetag erfolgte dann der ohnehin geplante Rückflug nach Deutschland.

Nach der Rückkehr nach Deutschland stellte sich der Taucher umgehend bei seinem Taucherarzt vor. Hier erfolgte die Bestätigung der Diagnose DCS2 vom Innenohr-Typ. Da die im Ausland begonnene Druckkammerbehandlung absolut unzureichend war (nur eine ein-

zige Kammerfahrt), wurde eine erneute Druckkammertherapie eingeleitet, in deren Rahmen sieben Druckkammerfahrten durchgeführt wurden. Hierunter wurde eine komplette Remission erreicht. Der Taucher ist aktuell komplett beschwerdefrei. Als Begleitmedikation wurden NSAR und orale Kortikoide verabreicht.

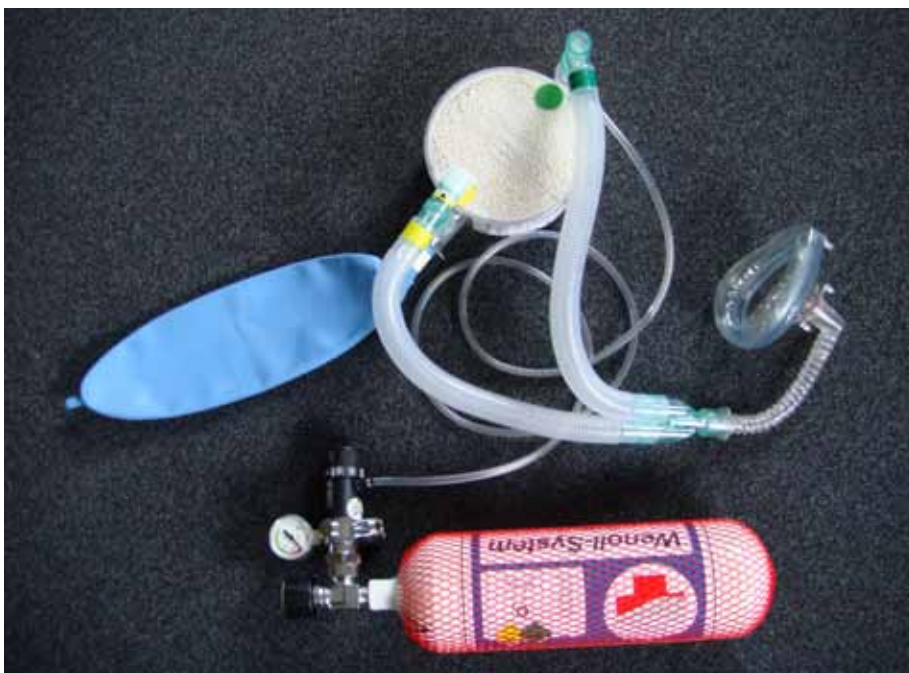Nach Restitutio ad integrum wurde dem Taucher die diagnostische Abklärung der Unfallursache dringend angeraten, da kein offensichtlicher Fehler in der Tauchgangsplanung bzw. in der Tauchgangsdurchführung zu finden war. Der Ausschluss einer organischen Ursache war daher dringend geboten.


Als ursächlich für den Tauchunfall stellte sich in einer durchgeführten transösophagealen Echocardiographie ein persistierendes offenes Foramen ovale heraus. Hier befindet sich auf Vorhofebene eine nicht sicher verschlossene Lücke in der Vorhofscheidewand, durch die bei einem Valsalva-Manöver Stickstoffbläschen vom venösen System, unter Umgehung des „Lungen-Filters“, direkt ins arterielle System gelangt sind. Im normalen Blutstrom des linken Herzens sind die Bläschen dann in die hirnversorgenden Gefäße gelangt, wo sie zu einer Embolie im Innenohr geführt haben.

Therapeutisch einzig sinnvoll ist in so einem Fall als Erstmaßnahme die Gabe von Sauerstoff in möglichst reiner Form. Eine reine Beimischung von Sauerstoff zur normalen Atemluft ist in keinem Fall ausreichend. Zur Gabe von nahezu 100% Sauerstoff sind hierzu spezielle Systeme entwickelt worden (z. B. Wenoll-System, siehe Abbildung 1), die in einem geschlossenen System, über eine Atemkalkpatrone, den Patienten über längere Zeiträume mit reinem Sauerstoff versorgen, obwohl der eigentliche Gas(vorrats)behälter relativ klein bleiben kann. Alternativ stehen Systeme zur Verfügung, die nach dem Prinzip des Lungenautomaten mit jedem Atemzug 100% Sauerstoff abgeben, aber den Nachteil eines hohen Atemgasverbrauchs haben. Im Anschluss an die Erstversorgung mit Sauerstoff ist zeitnah die Druckkammerbehandlung erforderlich. Hier ist eine einzige Kammerfahrt nicht ausreichend.

Nach Abschluss der Therapie ist in jedem Fall eine qualifizierte Diagnostik zur Evaluation der Unfallursache erforderlich. Im vorliegenden Fall wurde als erste Untersuchung eine transösophageale Echocardiographie durchgeführt,

Abbildung 1: Wenoll-System, Bild: Siegmann 2009





**Abbildung 2:** Das Tauchen fasziniert immer mehr Menschen durch seine wundervolle Unterwasserwelt. Im Kleinen.....  
(Bild Siegmann, Kuramathi/Malediven, 2009)



**Abbildung 3:** .....wie im Großen  
(Bild Siegmann, Kuramathi/Malediven, 2009)



**Abbildung 4:**  
Auch Filme aus Hollywood haben zum Tauchsport-Boom beigetragen  
(Bild Siegmann, Kuramathi/Malediven, 2009)

**Abbildung 5:** Mantas faszinieren und verlocken mit dem Tauchsport zu beginnen  
(Bild Siegmann, Kuramathi / Malediven, 2009).



die die klare Diagnose eines persistierenden Foramen ovale ergab. Als Pathogenese des Unfalls fand sich somit ein Übertritt von Stickstoffbläschen vom venösen in das arterielle Blutgefäßsystem. Dort sind die Stickstoffbläschen dann bis ins Innenohr gelangt und haben dort die neurologischen Symptome ausgelöst.

#### Diskussion:

Auch nach vielen hundert unkomplizierten Tauchgängen kann ein persistierendes offenes Foramen ovale die Ursache für eine Dekompressionserkrankung sein. Da ca. 30 Prozent der Weltbevölkerung ein persistierendes offenes Foramen ovale haben, was unter normobaren Bedingungen nur selten zu medizinischen Problemen führt, muss davon ausgegangen werden, dass auch die Subpopulation der Taucher in 30 Prozent ein persistierendes offenes Foramen ovale aufweist. Nach einem stattgehabten Tauchunfall ist also immer ein offenes Foramen ovale als Unfallursache auszuschließen.

Bei Tauchern besteht nach Restitutio ad integrum durchaus wieder Tauchtauglichkeit, auch ohne Implantation eines Schirmchens. Der Taucher bekommt dann jedoch bestimmte, von der GTÜM e.V. veröffentlichte Auflagen.

Die Indikation zur Implantation eines Vorhofseptum-Schirmchens (Amplatz-Okkluder) wird derzeit bei neurologischen Komplikationen eines persistierenden offenen Foramen ovale gestellt. Bei Patienten, die zum Beispiel einen Apoplex erlitten haben, der durch PFO mit Septumaneurysma begründet ist, wird zur Rezidivprophylaxe entweder der Patient marschiarisiert oder alternativ ein Okkluder implantiert. Hierbei wird über einen venösen Zugang das System in den rechten Vorhof eingebracht und dort durch das PFO vorgeschoben. Danach wird der erste Schirm entfaltet und der Okkluder zum Septum gezogen. Liegt der Schirm auf der arteriellen Seite an, wird der zweite Schirm im rechten Vorhof entfaltet und auch am Vorhofseptum platziert, wodurch die Abdichtung erfolgt. Das Implantationssystem wird dann gelöst und transvenös wieder entfernt. Hierdurch wird das Risiko eines erneuten embolischen Ereignisses minimiert.

Zur Nutzung des Okkluders bei Tauchern gibt es derzeit nur wenige Studien, mit geringer Fallzahl, die jedoch eine hohe Effizienz nahe legen. Eine Indikation zur Einbringung eines Okkluders bei Tauchern nach Dekompressionsunfall ist derzeit nicht anerkannt.

## Zur Person



### Dr. med. Udo Wundram

Studium der Humanmedizin an der Heinrich-Heine-Universität Düsseldorf.

Weiterbildung zum Internisten in den Teilgebieten Gastroenterologie, Diabetologie und Nephrologie.

Zusatzweiterbildung zum Taucherarzt nach dem Curriculum der GTÜM e.V.. Zusatzbezeichnung Verkehrsmedizin.

#### Klinische Tätigkeit (Auszug)

##### 2000-2003:

Internist in der Nephrologie und Dialyse in Mönchengladbach (Praxis und Belegabteilungen im Bethesda-Krankenhaus und Elisabeth-Krankenhaus).

##### 2000:

Gründung des Tauchmedizinischen Instituts, dessen ärztlicher Direktor er seit der Gründung ist.

##### Seit 2003:

Tätigkeit als Hotline-Arzt für den Verband Deutscher Sporttaucher (VDST e.V.).

Niedergelassen in Düsseldorf als Facharzt für Innere Medizin, Tauchmedizin (GTÜM e.V.) und Verkehrsmedizin.

dr.wundram@  
tauchmedizinisches-institut.de